

不整脈セッション

2024.3.23(土) 13:10-14:20

LIVE : PMI 左脚領域ペーシング

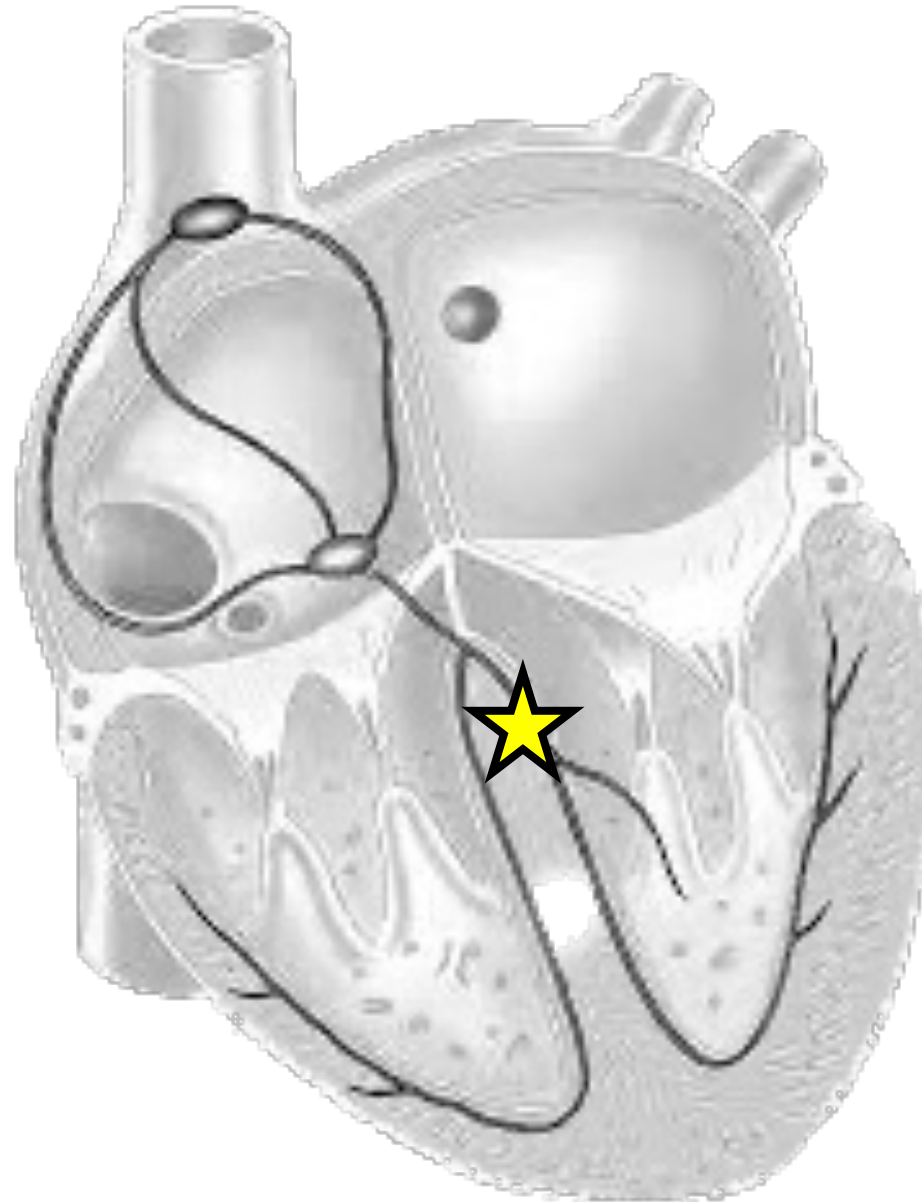
座長：千葉大学病院 近藤 祐介 先生

術者：森田純次

コメンテーター：

浦添総合病院 仲村 健太郎 先生

小倉記念病院 永島 道雄 先生



少し左に入れてます

森田

Cardiovascular Therapeutics
Expert Conference

CTEC 2024

LBBAP case

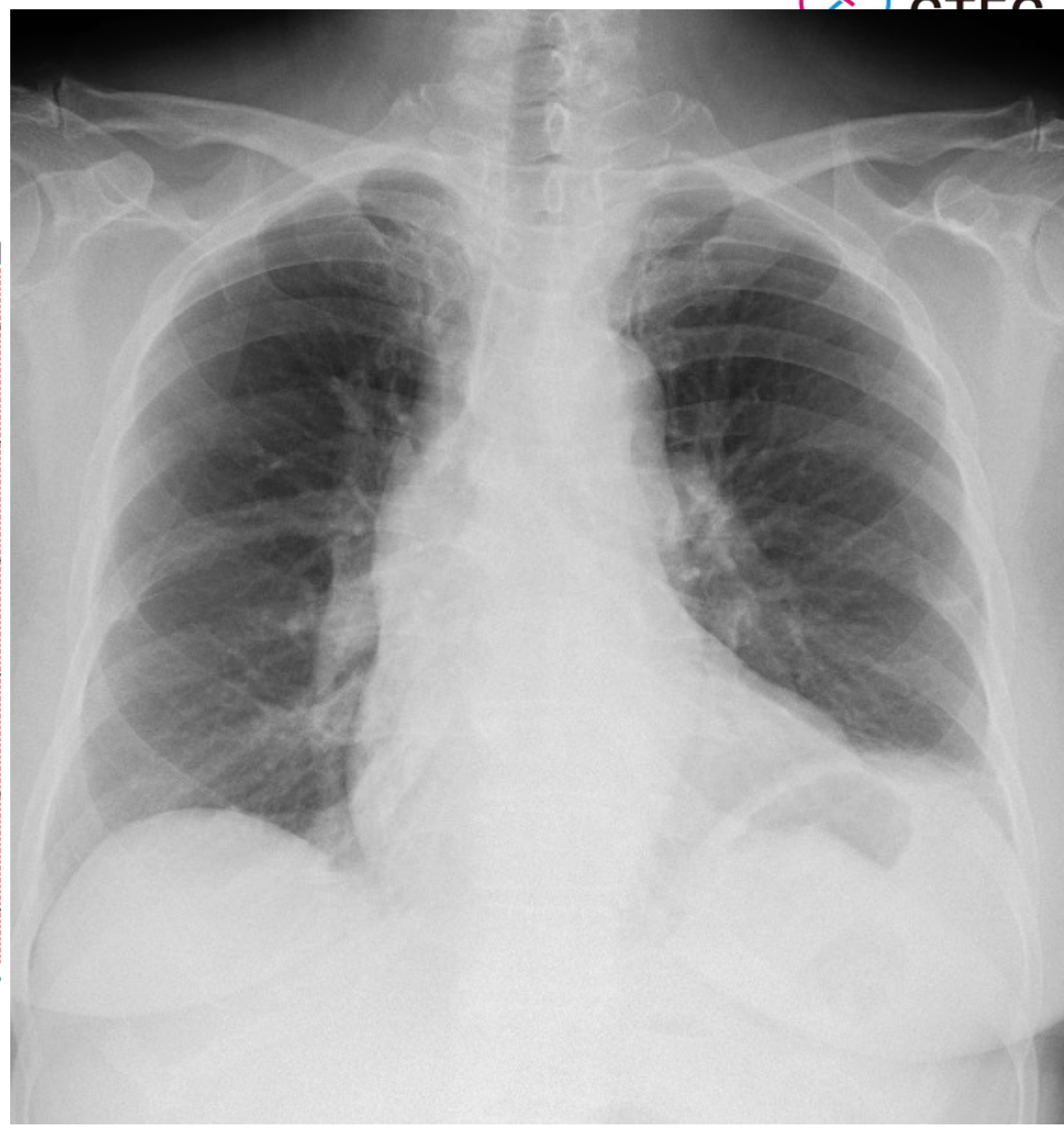
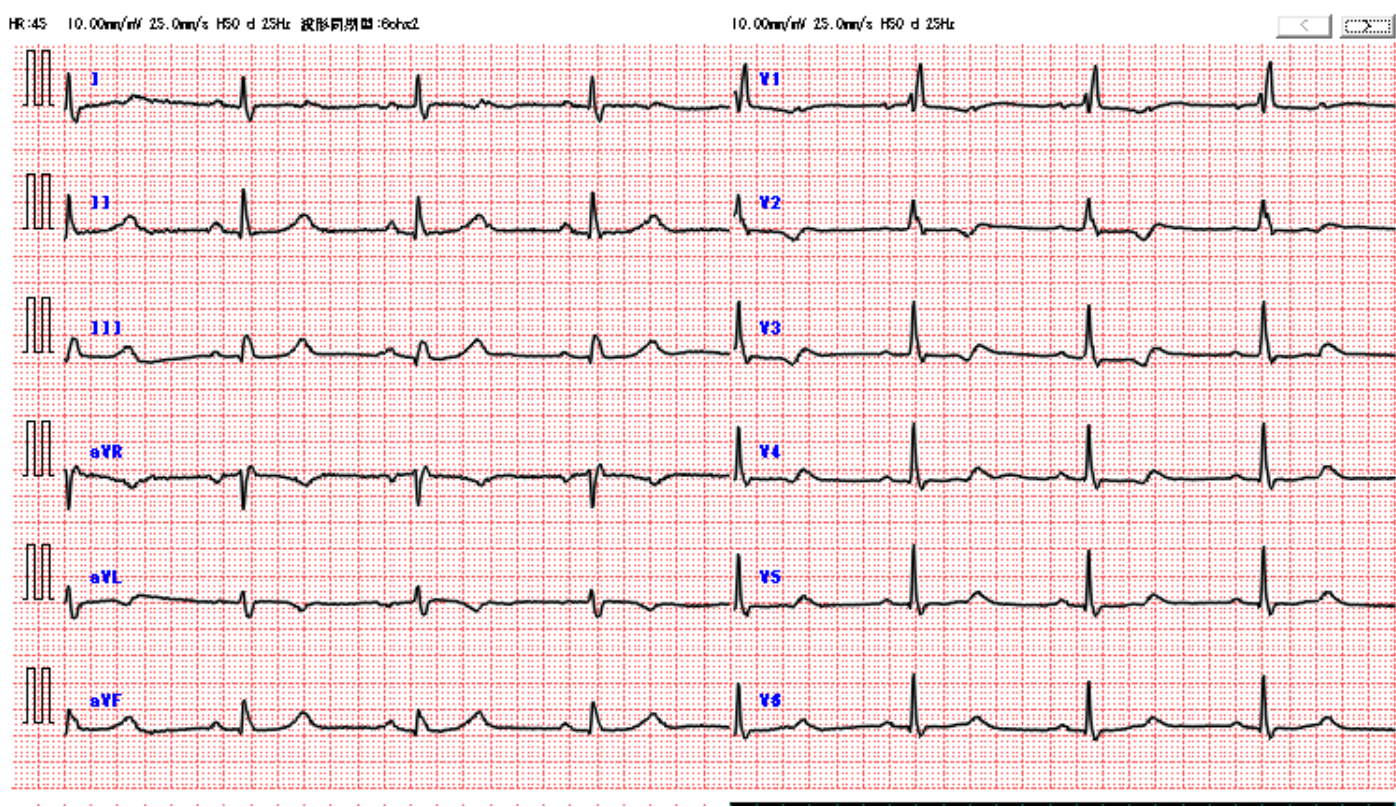
in Sapporo Heart Center

70代 女性

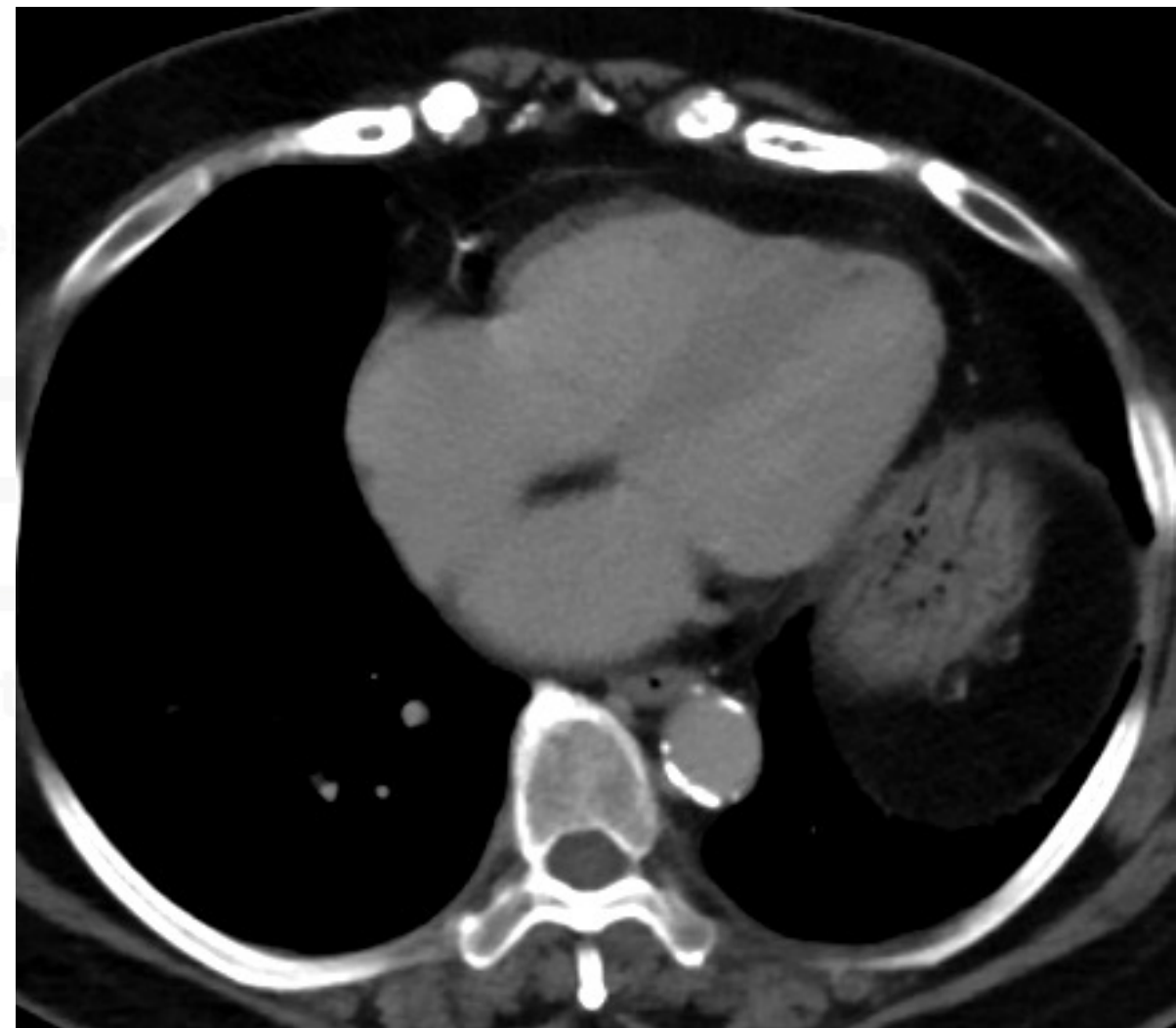
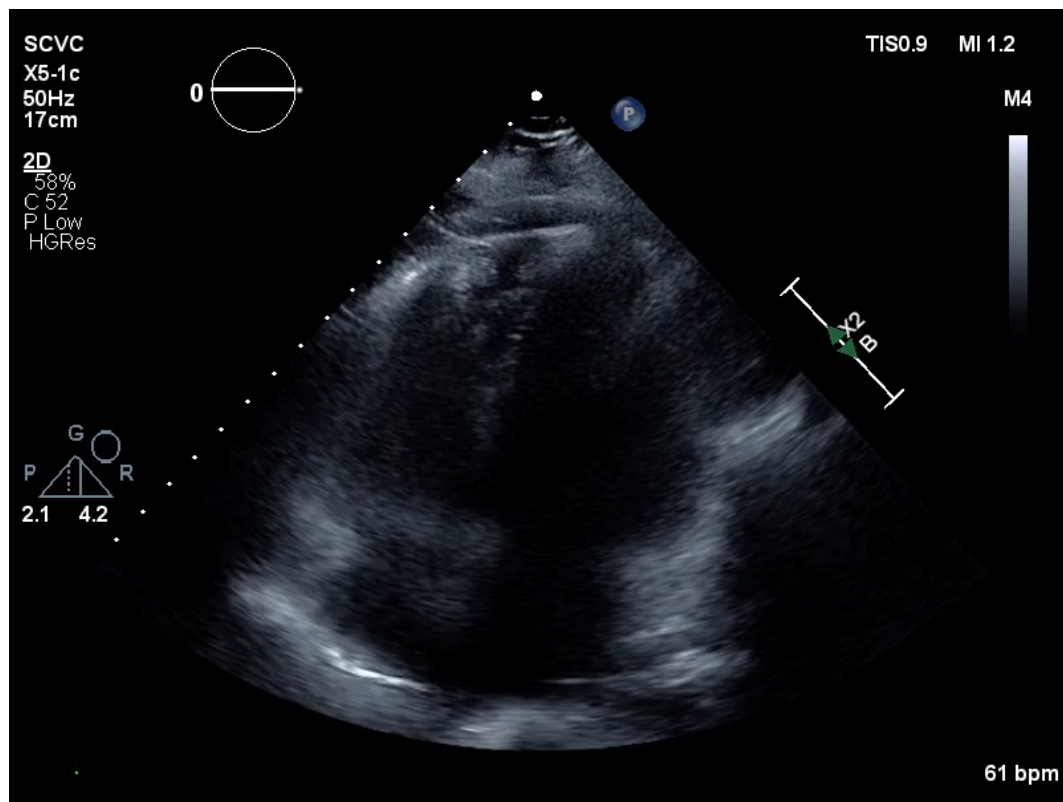
- 狭心症のため近医と当院通院中の患者。
- 2024年3月 外来で息切れを自覚あり当院へ紹介。
- 心電図上、2:1房室ブロック、労作時息切れを認めペースメーカー適応と判断した。

内服薬：エフィエント, アムロジピン, アトルバスタチン

156cm 72kg BMI 29



心エコー、CT所見



- LVDd/Ds 48/31mm IVS 8-9mm
- EF 66%
- mildMR, mildTR